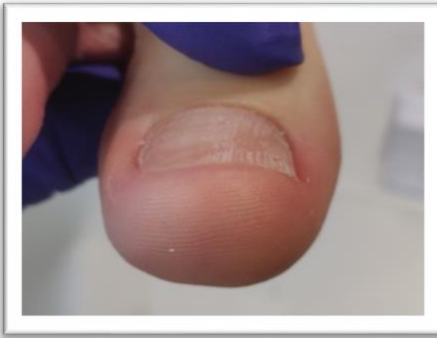
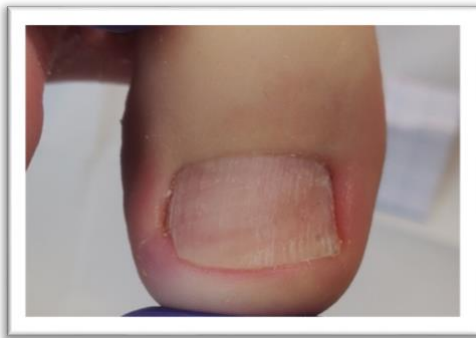
# STICHTING ARKADA NEDERLAND

## Casus ARKADA



In iedere nieuwsbrief willen we een casus met jullie bespreken over een UniBrace of Arkada behandeltraject. Zodat je steeds weer nieuwe ideeën krijgt hoe je een bepaald probleem aan zou kunnen pakken. Heb jij zelf een interessante casus? Dan ben je van harte welkom die met ons te delen. Stuur je foto's en de casus gegevens naar [info@stichtingarkadanederland.nl](mailto:info@stichtingarkadanederland.nl) o.v.v. casusbespreking nieuwsbrief.



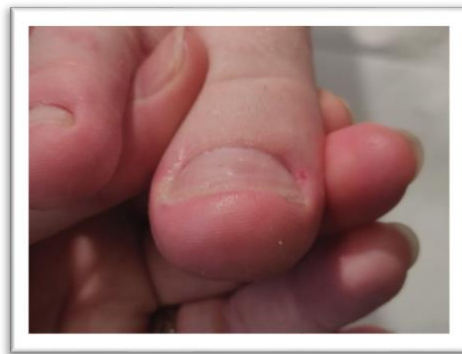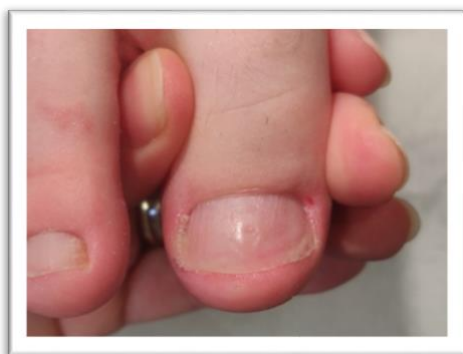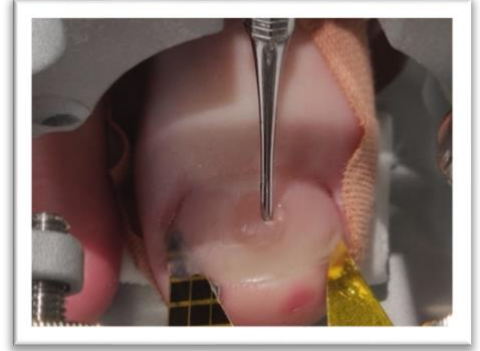
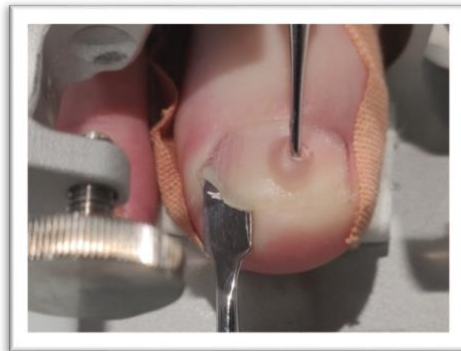Deze jongeman trof ik tijdens de Arkada training in Waalwijk bij een van onze collega's. We hebben tijdens de cursus allebei zijn grote teennagels behandeld. Hij is begin 20, student en heeft last van wat transpiratie. In het verleden had hij volgens

hem mycose nagels die door de huisarts zijn behandeld met tabletten. De nagels waren toen verdikt en brokkelig. Na de kuur is dat allemaal weg, maar begon de ingroei. Dat zien we natuurlijk vaker, omdat die dikke delen waarschijnlijk zijn verwijderd of eraf gevallen terwijl de nagel dan niet met groeien wordt begeleid.

De nagels zijn niet ernstig ingroeiende, maar waarschijnlijk door de geringe vervorming en de weke huid door de transpiratie, ontstaan er regelmatig ontstekingen. Zo op het eerste oog, lijkt er niet veel aan de hand te zijn. Hij heeft wel de neiging zelf van alles te proberen, van inknippen tot flosdraad onder de hoeken heen en weer trekken, verzin het maar en hij doet het. Met de stand van zijn tenen is trouwens niet veel mis. Ook daar hebben we naar gekeken. Hij draagt goede schoenen met voldoende lengte en breedte.

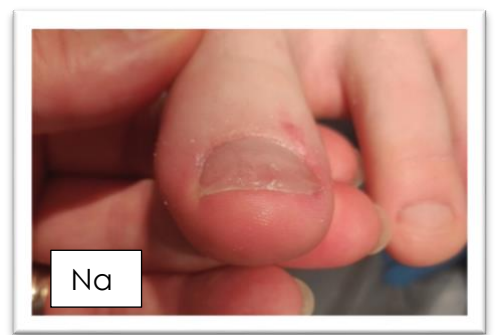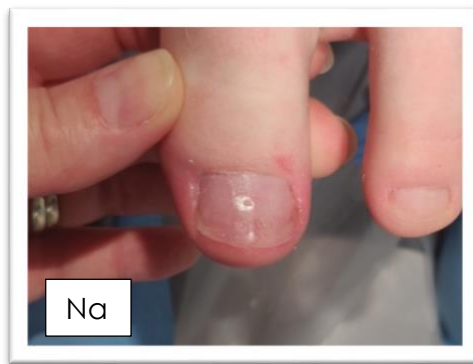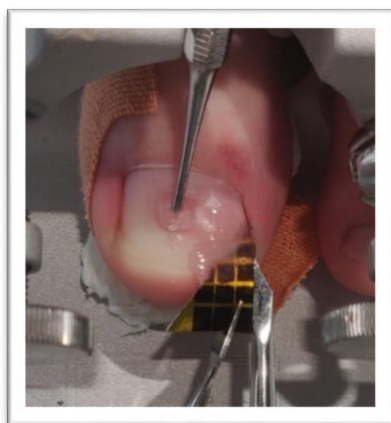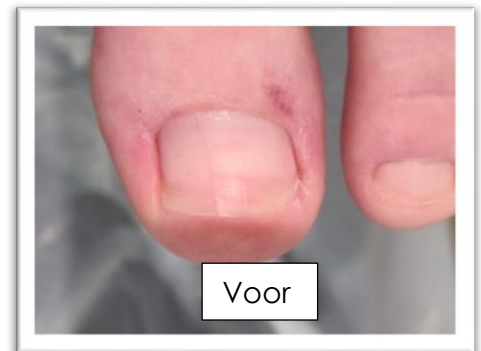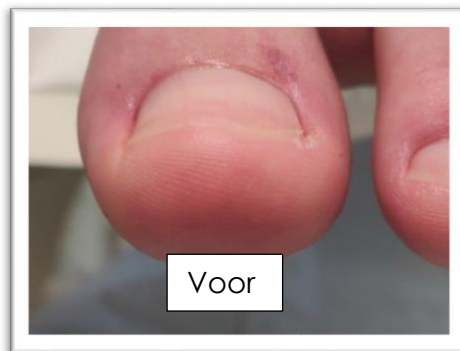We zijn dus begonnen met goede thuisadviezen over het juiste nagelonderhoud en advies over hoe hij het beste om kan gaan met een dreigende ontsteking. Die adviezen vinden jullie in de flyers van mijn eigen praktijk en de originele Arkada versies, deze kun je allemaal gratis downloaden in de shop van de stichting. Voel je vrij ze te gebruiken.

Hier zie je duidelijk dat er stukjes ontbreken aan de zijkant van de nagels. Dat is natuurlijk scherp en veroorzaakt wondjes. Met sjabloonpapier, hebben we dat aangevuld en glad gemaakt.



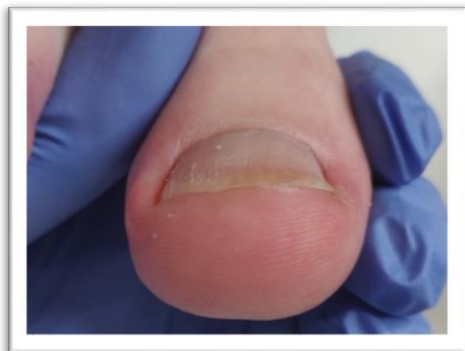Dit is dan het eindresultaat van de rechter nagel. Je ziet heel mooi dat de zijkanten nu glad zijn en weer op de huid van de teentop liggen in plaats van dieper in de sulcus.

Zijn linker nagel is eigenlijk exact hetzelfde verhaal. Dit was het uitgangspunt. Het rode plekje lateraal bij de nagelriem is een overblijfsel van een operatieve ingreep. Dat zit er al jaren. Vooral lateraal doen zich de problemen voor.



Afgelopen week zag ik de jongeman in mijn praktijk. De collega is ziek en kon hem even niet helpen, maar hij was er niet gerust op en wilde graag komen. Dus vanuit Waalwijk naar Enschede. Een hele trip van 2 uur!

Ik vond het eigenlijk heel erg meevallen en de beide nagels zijn bijna waar ik ze hebben wil. De zijkanten zijn mooi intact, maar moeten nog een klein beetje groeien. Eigenlijk zou dat met een tamponade ook kunnen, maar hij is erg bang dat het weer misgaat en wil liever iets meer ondersteuning. Dus kiezen we samen voor een milde UniBrace beugel.



Ik heb Mini M gebruikt met draad 03. Vooral links lateraal zie je dat het puntje nog iets hulp nodig had. Maar het resultaat van de Arkada behandeling is ook duidelijk te zien.

